Lane Medical Library

Anatomische Beschreibung einer Doppelmissgeburt.

Inaugural-Dissertation

zur

Erlangung der Doctorwürde

in der

Medicin, Chirurgie und Geburtshülfe,

welche

nebst beigefügten Thesen

mit Zustimmung der Hohen Medicinischen Facultät der Universität Greifswald

am 30. Juli 1875

öffentlich vertheidigen wird

Eduard Kortüm

aus Meklenburg.

Opponenten:

C. Thiem, Cand. med.

P. Lamz, Drd. med.

G. Jacobson, Dr. med.

Greifswald.

Druck der Universitäts-Buchdruckerei von F. W. Kunike.

1875.

Meinem lieben Vater

in

kindlicher Liebe

gewidmet.

Anlass zu vorliegender Arbeit gab eine Doppelmissgeburt, welche im Frühjahre d. J. 1873 von einem Arzte der Provinz dem Direktor des hiesigen anatomischen Institutes zugesandt und mir von dem Herrn Geh. Med.-Rath Prof. Dr. Budge zur anatomischen Präparation übergeben wurde. Jene Doppelmissgeburt eignete sich aber nicht dazu exakte und sichere Anschauung von dem anatomischen Verhalten der Theile zu einander zu gewinnen, weil sie durch den Transport und die Fäulniss gelitten hatte, so dass Herr Geh. Med.-Rath Budge mir ein der äusseren Configuration nach ganz gleiches Exemplar zur Verfügung stellte, welches sich unpräparirt schon seit längerer Zeit unter den Präparaten des Museum befand. Wenn ich auch ursprünglich nicht mit der Absicht an die Präparation dieser Doppelmissgeburten herangegangen war, ihre anatomische Beschreibung zu veröffentlichen, so ergaben das Studium der anatomischen Verhältnisse und die Rückschlüsse auf das entwicklungsgeschichtliche Entstehen doch Manches, was der Veröffentlichung werth erschien, und wenn unsere Litteratur auch gerade nicht arm ist an Beschreibungen von Missbildungen, so habe ich doch nirgend eine erschöpfende Berücksichtigung der in Frage kommenden Organe gefunden.

Durch Zusammenstellen und Ziehen von Mittelzahlen vieler Doppelmissgeburten ist durch spätere Autoren die zuerst von Haller gemachte Wahrnehmung längst als Thatsache festgestellt, dass die Mehrzahl der Doppelmissbildungen in das weibliche Geschlecht fällt. Auch vorliegendes Exemplar ist ein weibliches und zwar ein Monstrum a superiore et inferiore parte duplex. Die Verbindung beider Individuen erstreckt sich vom oberen Rande des Sternum bis zum gemeinschaftlichen Nabel, von welchem an abwärts jedes Kind vollkommen selbständig wird, so dass unterhalb der gut entwickelten zusammenhängenden beiden Brustkörbe und den Regiones epigastricae jedem Individuum der übrige Theil des Abdomen, Becken und untere Extremitäten gesondert zukommen, ebenso die oberen Extremitäten und der Kopf. Wir werden also diese Missbildung nach Foerster als einen Thoracopagus tetrabrachius bezeichnen müssen.

Die beiden Körper lassen eine auffallende Aehnlichkeit und eine höchst gleichmässige Entwickelung nicht verkennen. Messungen des Umfangs wie der Länge beider Individuen geben vollkommen gleiche Werthe, obwohl die Schlusslinie nicht mathematisch genau in der Medianlinie beider Körperhälften jedes Kindes liegt. Es ergiebt sich z. B. die rechte Thoraxhälfte des rechten Kindes vom Proc. spinosus

bis zu der Schlusslinie gemessen, umfangreicher, als die zugehörige linke Thoraxhälfte, aber genau von gleicher Ausdehnung mit der linken Brusthälfte des linken Kindes. Wir finden diese Verhältnisse später erklärt. —

Die Entfernung vom Scheitel bis zur Steissspitze misst beiderseits 23 Cm., vom Steiss bis Ferse 15,5 Cm., die ganze Länge eines Kindes somit circa 38 Cm. Der Umfang des Brustkorbes in der Mammillarlinie bis zur Vereinigungslinie beträgt 14 Cm., der Durchmesser des doppelten Brustkorbes von Proc. spinosus zu Proc. spinosus 12,5 Cm. Aus diesen Maassen auf das Alter schliessen zu wollen, ist wohl nicht thunlich, da überall die als Regel aufgestellten Zeichen zur Erkennung des Alters im Stiche lassen, wo keine normalen Verhältnisse vorliegen, und obgleich die Längenmaasse sehr mit dem normalen Maass eines 10monatlichen Fötus differiren möchte aus anderen Gründen das Alter dieses Monstrum doch in das Ende des 9. oder in den Anfang des 10. Monats zu setzen sein. Eine Gewichtsbestimmung, die übrigens auch keinen genügenden Aufschluss gegeben hätte, auch wenn sie gleich nach der Geburt gemacht wäre, lässt sich zur Zeit um so weniger mit Nutzen ausführen, als das Monstrum schon längere Zeit in Spiritus gelegen. Die untere Epiphyse des Femur lässt allerdings keinen Verknöcherungskern erkennen, aber nach Hecker's und Hartmann's Untersuchungen kommt auch bei entschieden reifen Kindern ein Fehlen dieses alten Merkzeichens vor. Jedoch ist die Pupillarmembran verschwunden, die begonnene Fettbildung lässt die Körperformen runder, die Gesichter glatt und wenig runzlig erscheinen, die Schädel zeigen kurze Haare, das Wollhaar ist auf dem Körper meist verschwunden, nur an den Schultern mit der Pincette noch fassbar, die Fingernägel stehen noch hinter den Fingerspitzen zurück, die Labia majora haben sich noch nicht an einander gelegt und aus der Summe dieser Merkzeichen dürfte es gerechtfertigt sein dem Monstrum ein Alter von 9 bis 10 Monaten zuzuerkennen. Ob dasselbe todt geboren oder nach der Geburt gelebt, darüber fehlen die Nachrichten, jedenfalls hat das Leben aber nicht lange gedauert, denn der Nabelstrang zeigt frische Unterbindung. Vielleicht klärt auch die Anatomie der Herzen diese Frage.

Bevor auf das anatomische Verhalten der Organe und der Theile beider Kinder zu einander eingegangen wird, mag die Vorbemerkung nicht unnütz sein, dass das Doppelmonstrum nicht als bestehend aus zwei Leibern, die durch irgend welche Hemmungsbildung in einigen Theilen sich vereinigten, aufgefasst werden darf, sondern vielmehr als ein einziges Individuum mit doppelter Entwickelung der ganz normalen Theile, und will ich mich von vornherein gegen eine andere Auffassung verwahren, wenn ich auch im Folgenden des Verständnisses halber häufig genug die Ausdrücke: linkes oder rechtes Kind gebrauchen werde. Weiter unten soll die Berechtigung dieser Auffassung näher explicirt werden.

Bei der so gleichmässig geschehenen Entwickelung würde es schwierig sein vordere und hintere Seite an dem Doppelmonstrum festzustellen, wenn nicht einige Anhaltspunkte gegeben wären, welche aus der Verlegenheit helfen. Das eine Sternum ist etwas breiter als das andere, der Nahelstrang neigt sich mehr der Seite des breiteren Sternum zu und endlich zeigen sich auch die Gesichter dieser Seite etwas zugewandt, so dass es gerechtfertigt erscheinen dürfte diese Seite als die vordere zu bezeichnen. Ich komme später noch auf diesen Punkt zurück. Denke

man sich also das rechte Individuum auf die linke Seite gelegt mit den rechten Extremitäten nach oben gekehrt, das linke auf die rechte Seite gelegt und der Kürze wegen ersteres mit A, letzteres mit B bezeichnet, so ist die Vorderseite des Doppelmonstrum dem Beobachter zugewandt. Bei der im Folgenden gegebenen anatomischen Beschreibung ist stets diese Lage beibehalten worden, so dass sich der Leser bei allen Ausdrücken der Dimensionen immer diese Lage vergegenwärtigen möge.

Die äussere Haut, welche einen ziemlihh entwickelten Pannic. adiposus fühlen lässt, geht continuirlich, ohne dass nur eine Linie oder Raphe eine Verschmelzung anzeigt, über die Körper beider Kinder fort, setzt auch ohne sichtbare Grenze auf den gemeinsamen Nabelstrang über, gehört somit beiden Individuen gemeinsam an (Fig. 1).

Ein senkrecht von oben nach unten geführter Sohnitt trennt die Haut in der Vereinigungslinie bis zum Nabel. Vom Nabel an wird der Hautschnit sowohl an A wie an B jederseits zur Spina anterior superior des Beckens geführt, die Haut zurückpräparirt und der seitliche Lappen vom Sternum bis zu der Spina seitwärts, der dreieckige, unterhalb des Nabels liegende Lappen nach unten zurückgeschlagen. Somit tritt die Musculatur des Abdomen und Thorax der Vorderseite deutlich hervor. Ein starker M. sternalis, welcher vom Nabel aus am Thorax in die Höhe steigt, andererseits das Verhalten des M. rectus abdom. und an jedem Kinde ein stark entwickelter Pyramidalis ist das, was von der Musculatur unsere Aufmerksamkeit allein in Anspruch nimmt, denn die übrigen Muskeln zeigen den gewöhnlichen Verlauf. Der rechte M. rectus abdom. des Fötus A vereinigt sich mit dem linken Rect. abdom. des Fötus B oberhalb des Nabels in der Linia alba nicht überall in gleich inniger Weise, sondern nur in den beiden obere Dritteln des Raums zwischen Nabel und Sternum lässt sich von einer geschehenen Vereinigung sprechen, während im unteren Drittel dieses Raumes, also unmittelbar oberhalb des Nabelstranges beide Muskeln sich spitzwinklich von einander zu entfernen beginnen, den Nabel dann weitläufiger umkreisen um, unterhalb desselben noch mehr aus einander strebend, sich zu dem Ramus horizont. oss. pub. ihres Beckens zu begeben. Ebenso weitläufig den Nabel umkreisend kommen die der Hinterseite angehörenden entsprechenden Muskeln unter dem Nabel hervor und streben, anfangs einen breiteren, sich allmählich aber mehr verringernden Zwischenraum mit ihrem Gespan der Vorderseite bildend, zu dem entsprechenden Schaambein, ohne sich indess, ebensowenig wie die der Vorderseite an die Symphyse selbst zu inseriren. Der so in der Schlusslinie der Bauchwandungen beider Kinder entstandene, nur mit einer wenig starken Aponeurose ausgefüllte Zwischenraum wird von den ungewöhnlich breiten und starken Pyramidales überdacht, welche mit breiter Basis von der Symphyse entspringen. Sie bedecken hier vollkommen das Ansatzende der Recti, ihr nach oben sich zuspitzendes Ende findet in der Aponeurose dicht unterhalb des Nabels seinen Ansatzpunkt. Namentlich sind die Mm. pyramidales des Fötus A stark entwickelt; sie sind in der Mitte des Raumes zwischen Nabel und Symphyse noch so breit, dass sie den Zwischenraum, welcher ungefähr die Breite eines Rectus hat, vollkommen ausfüllen. Nicht weniger interessant ist das Verhalten des Sternalis. Sehnig aus der Aponeurose dicht oberhalb des Nabels entspringend erhält er von dem 7. und

6. Rippenknorpel beider Brustkörbe dicke fleischige Verstärkungsbündel und inserirt sich nach einem schrägen Verlauf nach oben und aussen an die 1. und 2. Rippe beider Brustkörbe und mit einem theils sehnigen, theils muskelführenden Zipfel an den medialen Kopf jedes Sternocleidomastoid. der Hinterseite, stellt also eine Verbindung des rechten Kopfnickers des Fötus B und des linken Kopfnickers des Fötus A mit dem Nabelstrange her. Eine Spannung dieses Sternalis wird somit eine seitliche Neigung beider Köpfe bedingen und die Gesichter von einander abwenden. Gegenseitige Wirkung und Zweck des Sternalis und der beiden Pyramidales ist unschwer zu verstehen. Einmal dürften sie eine zu starke Zerrung am Nabelstrange und dessen Nachbartheilen verhüten, welche durch ein zu starkes Auseinanderweichen der unteren Körperhälften des Fötus A und B herbeigeführt werden könnte. Durch eine Contraction der Pyramidales würde die günstigere Lage wieder hergestellt werden. Andererseits wird aber auch die Last der Eingeweide und des Nabelstranges den Sternalis in Spannung erhalten und seine an die Sternocleidomastoidei angreifenden Köpfe werden dadurch fortwährend die Gesichter nach vorn kehren, so dass also A und B in ihrem intrauterinen Leben einander die Seitenflächen der Gesichter zuzukehren gezwungen waren und gleichsam freie Aussicht nach vorn gehabt haben, deren sie allerdings in dieser Periode ihres Lebens noch nicht bedurften. Auf der Hinterseite findet sich keine Andeutung eines M. sternalis.

Die Untersuchung des Knochengerüstes ergiebt nichts Ungewöhnliches. Die Skelette sind in allen ihren Theilen vollkommen symmetrisch und normal entwickelt, ausgenommen die Sterna, von denen gleich gehandelt werden soll. Der tastende Finger zählt 12 Rippen, von denen sich je 7 in normaler Weise mit der zugehörigen Sternumhälfte vereinigen. Das Sternum besteht aus einem durch Verschmelzung der oberen Ränder der 4 Manubriumhälften hufeisenförmig zwischen vorderer und hinterer Vereinigungslinie eingeschobenen Gebilde, dessen convexer Bogen die Vereinigungsebene nach oben abschliesst. Eine genaue Messung mit dem Zirkel ergiebt für das gemeinsame Manubrium der Vorderseite in seiner grössten seitlichen Ausdehnung eine Breite von 1,8 Cm., für das der Hinterseite eine Breite von 1,5 Cm., und ebenso zeigt das Corpus der vorderen Seite mit dem der hinteren eine Differenz von 0,2 Cm. Hiernach hat die Entwickelung der linken und rechten Körperhälfte jedes Kindes doch nicht in vollständig symmetrischer Weise stattgefunden, sondern beide Individuen erscheinen von einander etwas um die verticale Axe gedreht. So erklärt sich auch der ungleiche Umfang der rechten und linken Körperhälfte eines Individuums. Die Vereinigung der 4 Schlüsselbeine mit dem Sternum bedarf wohl weiter keiner Erwähnung. Alle Theile des Sternum wie Manubrium sind in senkrechter Linie vollkommen vereinigt und lassen nur mit Mühe die Verschmelzungslinie erkennen, was zum Theil wohl der Einwirkung des Spiritus zuzuschreiben ist; die Proc. ensiform. fehlen sowohl auf der Vorder- wie Hinterseite. Soviel bietet die äussere Untersuchung. Nun zu der Lage der inneren Organe.

Die Sternoclaviculararticulation wird beiderseits ausgelöst, das Manubrium in der Krümmung durchschnitten, und nach Abtrennung der 7 Rippenknorpel der Vorderseite nach unten geschlagen. Die hiermit geöffnete Thoraxhöhle zeigt das in einem geräumigen Herzbeutel eingeschlossene Herz, welches sich dem fühlenden

Finger als ein vereinigtes, doppeltes zu erkennen giebt (s. Fig. 1); rechterseits die rechte Lunge von A, linkerseits die linke von B, die Halsgefässe verdeckt von der Thymusdrüse. Nach unten wird die Brusthöhle von einem gemeinschaftlichen Zwerchfell begrenzt, welchem mit breiter Basis der Herzbeutel angewachsen ist. Auch das Mediastinum anticum wurde bei der Abtrennung des Sternums der Untersuchung unterzogen. Hart unter dem Brustbein abgetrennt erscheint es als ein bindegewebiges Stratum in medialer Richtung über den Herzbeutel verlaufend, ohne durch Entfernung seiner Blätter im unteren Theil dem Herzbeutel ein Cavum zu bieten, so dass also der ganze Herzbeutel von der Pleura überzogen wird. Im oberen Theile weichen die Blätter aus einander um Theile der Thymusdrüse aufzunehmen und der Wirbelsäule als Mediastinum posticum sich zu nähern. Dieselben Verhältnisse liegen auf der Hinterseite vor, auch dort findet sich eine Anlage des Mediastinum anticum, jedoch lässt sich nicht wegen des subtilen Gewebes eruiren aus wieviel übereinander gelagerten Platten diese Mediastina antica bestehen. Wir werden bei der Beschreibung des Peritoneums noch auf diesen Punkt zurückkommen. Um die weitere Einsicht in das Abdomen der Doppelmissgeburt zu bekommen, werden die äusseren Umhüllungen: die Bauchdecken, in derselben Weise wie die äussere Haut zurückgeschlagen, natürlich mit Umschreibung des Nabels. Unter dem Diaphragma liegt mit convexer Fläche nach oben gekehrt eine Leber, durch eine membranöse Platte in 2 Hälften getheilt, welche Platte sich über beide Leberhälften ausbreitend, nach oben mit dem Zwerchfell, nach unten und seitlich mit den Bauchwandungen in Verbindung steht. Unter dem linken scharfen Rand der Leber sieht der leicht nach aussen und unten gekrümmte Magen des Kindes B hervor, auf der rechten Seite sieht man keinen Magen, sondern die rechte Niere des Kindes A als rundlichen Körper sich unter dem Bauchfell abheben. Zu dem unteren Rande der Leber zieht an den äusseren Bauchwandungen aufsteigend rechts und links das Colon transversum jedes Kindes heran, um eine kurze Strecke lang in horizontaler Richtung unter der Leber hin verlaufend, der Medianlinie nahe gekommen, sich nach unten zu wenden. Somit entstehen unterhalb der äusseren, unteren Leberränder, von dem Dickdarm je eines Kindes begrenzt, 2 unregelmässig viereckige Räume; denn die convexe Fläche der Leber liegt überall den Bauchwandungen an und dort, wo die die beiden Leberhälften trennende Platte auf die Bauchwandungen übergeht, beginnt die Trennung der Individuen nach unten. Diese Räume werden vom Dünndarm ausgefüllt, dessen Anfang unter der Leber gesucht werden muss. Der Nabel zeigt auf seinem Durchschnitt fünf Gefässe und nach der Untersuchung ergeben sich 2 Nabelvenen und 3 Arterien. Eine Vene tritt auf der Vorderseite, eingehüllt von Theilen jener Platte, gerade in der Vereinigungsebene unter die Leber, während die andere sich zu der Hinterseite der Bauchwandungen begiebt, um dort aufsteigend sich vorläufig den Blicken zu entziehen. Zwei der Arterien kommen dem rechten, eine dem linken Fötus zu; es fehlt die rechte Nabelarterie dem Fötus B. Diese Verhältnisse ergiebt die oberflächliche Aspection, ohne dass in die Lage der Theile ein gewaltsamer Eingriff geschehen ist. Beifolgende Figur mag dem besseren Verständnisse dienen. Es sind die Halsgefässe und das Herz freigelegt, die Eingeweide in Folge des heruntergeschlagenen Nabels hervorgequollen und das Bauchfell z. Th. entfernt, sonst aber die Lagerungsverhältnisse

eingehalten. Nun zu der anatomischen Beschreibung und Deutung der Theile, welche erst eine sorgfältige Präparation möglich macht. Alle Organe wurden in situ der Untersuchung unterzogen, um das Präparat im Zusammenhang zu erhalten und bei allen Ausdrücken der Dimensionen vergegenwärtige man sich stets die Lage des Doppelmonstrums auf der Hinterseite.

Vom Nabelstrang aufsteigend setzt sich das Peritoneum, die vordere Vena umbilicalis als Lig. teres umhüllend auf die Leber in Gestalt jener oben erwähnten Platte fort, welche der Bedeutung, nicht der Lage nach einem Lig. suspens. hepatis entspricht. Man wird diese Falte erst nach weiterer Explication der Momente, welche Gestalt verändernd auf die Leberkörper bei seiner Entwickelung einwirken mussten, verstehen lernen. Für jetzt wollen wir sie als ein accessorisches Lig. suspens. bezeichnen. Wird nun an der zu der Hinterseite sich senkenden zweiten Vena umbilicalis ein leichter Zug nach oben ausgeführt, so sieht man diese, ebenfalls in ein Lig. teres eingeschlossen, in eine auf den hinteren Bauchwandungen gelagerte 2. Leber sich einsenken. Beide Lebern aber, unter dem Zwerchfell kuppelartig vereinigt, stellen einen einheitlichen grossen Leberkörper dar, welcher nicht ohne gewaltsamen Eingriff in die beiden Lebern der einzelnen Kinder zerlegt werden kann. Das ganze Gebilde hat ungefähr die Gestalt einer geöffneten zweischaligen Muschel mit abgerundeten Kanten, das Schloss dem Zwerchfell, die Schalen den Bauchwandungen der Vorder- und Hinterseite anliegend. Auch auf die Rückseite der hinteren Leber setzt sich das Lig. teres in der Richtung der Schlusslinie in eine Platte fort, so dass also, wenn man sich diese Platte und die der vorderen Seite auf einander zuwachsen denkt, und ebenso beide Mediastina antica, zwei getrennte Individuen entstehen würden. In der Medianlinie des gemeinsamen oder besser der vereinigten Zwerchfelle, denn auch hier hat man es mit zwei verschmolzenen Diaphragmata zu thun, wie die beiden erkennbaren Centra tendinea beweisen, treffen sich beide Platten und im Winkel von 90° erstreckt sich von hier aus sowohl nach rechts wie auch nach links je eine Bauchfellfalte über den kuppelartig gewölbten oberen Theil des Leberkörpers, welchen wir in unserem Vergleich als Schloss der Muschel bezeichneten, so dass also dem unter dem Zwerchfell in seitlicher Richtung vorgehenden Finger überall ein Widerstand durch diese Falte geboten wird. Man kann ihr die Identität mit dem Lig. suspensorium im normalen Körper nicht absprechen. An den äusseren, also den Wirbelsäulen zugekehrten Rändern finden sich die Ligg. coronaria. Es ist hiernach zweifellos, dass ursprünglich zwei Lebern bestanden, die bei ihrer Entwickelung in die Bauchräume hinein sich bald in der Medianlinie vereinigt haben, und dass von der oberen und unteren Leber jedem Kinde je eine Hälfte zukommt, indem der Lobus dexter des Fötus A sich mit dem Lobus sinister des Fötus B auf der Vorderseite und in umgekehrter Weise sich die Lobi auf der Hinterseite vereinigt haben (s. Fig. 1 und 2). Und in der That bestätigt schon die äussere Gestalt des Leberkörpers diese Voraussetzung. Hebt man die vordere Leber in die Höhe, so sieht man, der muldenförmigen Wölbung unter dem Zwerchfell entsprechend, eine concave Höhlung im Innern bestehen, welche einen grossen Theil des Dünndarms beherbergt, so dass beiden Bauchhöhlen unter dem zweiklappigen Leberkörper hin eine Communication geboten wird. Nichts desto weniger wollen wir bei der weiteren Be-

schreibung die einmal gebrauchten Bezeichnungen „vordere und hintere Leber" beibehalten, um nicht den Leser zu verwirren. Die an dem linken Lig. suspensorium hängende Hälfte der vorderen Leber zeigt einen scharfen unteren Rand, die rechte Hälfte einen stumpfen Rand; die hintere Leber zeigt gerade die umgekehrten Verhältnisse, rechts ergiebt sich ein nach unten sehender scharfer, links ein stumpfer Rand und ist der linke Theil der grössere. Präciser lässt sich unsere Deutung der Leberabtheilungen der beiden Fötus durch den Verlauf der Gefässe beweisen. Zunächst rechtfertigt die Auffassung einer Verschmelzung der primitiven Lebern in den Vorderrändern der Eintritt der Nabelvenen von der Seite, und die dadurch bedingten accessorischen Ligg. suspensoria, die man besser als Verlängerungen der Ligg. teres auffassen mag; dann aber klärt der veränderte Lauf der Vena cava die vorliegenden Verhältnisse vollkommen auf. Wird die vordere Leber nach aufwärts geklappt, die hintere leicht nach abwärts gezogen und der gesammte Darm nach links hinüber bis an die Medianlinie zurück gedrängt, so präsentirt sich der ganze Leberantheil des Fötus A von unten und am rechten Aussenrande verräth sich, unter dem Bauchfell hinziehend die starke Vena cava inferior, in der inneren Höhlung leicht diese Leber berührend. Ein kleines warzenartiges Läppchen hängt von der vorderen Hälfte, dem Lobus dexter, an der Berührungsstelle über die Hohlrinne hin und deutet den Lobus Spigelii an. Ein prüfender Zug an den beiden Venae umbilicales ergiebt eine grössere Spannung der Hohlvene, wenn die hintere Hohlvene gezerrt wird. In der That beweist sich bei weiterer Präparation diese als dem Fötus A zugehörig. In der Mitte des unteren Randes der hinteren Leber eingetreten schwingt sie sich, auf der hinteren Hälfte, dem Lobus sinister des Fötus B, hinziehend, wenig tief in die Lebermasse eingesenkt nach oben und rechts und nachdem sie nach links hin den Verbindungszweig zur Vena portarum hergegeben, der Stamm aber als Ductus venosus Arantii die eingeschlagene Richtung beibehält, mündet derselbe unter dem erwähnten Lobus Spigelii in die Vena cava ein, um so den erforderlichen fötalen Kreislauf darzustellen. Eine dieser Leber zugehörige Gallenblase kann nicht aufgefunden werden; die einzig vorhandene lagert auf der linken Hälfte der hinteren Leber, hart an der linken Seite der eben beschriebenen Vena umbilicalis. Sie muss der Lage nach der anderen Leber zuerkannt werden, da der betreffende Lebertheil dem Lobus dexter des Fötus B entspricht. Der Fundus der Blase sieht nach abwärts, der Ductus cysticus zieht nach rechts und oben um sich, fast in der Hohlkehle angekommen, mit zwei Ductus hepatici zu vereinen, welche fast im rechten Winkel zusammentretend, gespreizt je aus der inneren Höhlung einer Leber zu Tage kommen, der rechte mehr von der Aussenseite her als der linke. Der Ductus choledochus ist einfach und kurz und wissen wir somit, wo der Anfang des Duodenum zu suchen ist. Die vordere Vena umbilicalis zieht anfangs in der Medianfurche auf der unteren Fläche der vorderen Leber hin und sendet, fast bis in die innere Höhlung gelangt, in der begonnenen Richtung den voluminösen Verbindungszweig zu der Vena portarum ab, während der im Lumen geringere Stamm, im Leberparenchym gebettet, mit einer Windung nach links dem Aussenrande der Leber zuzieht. Ohne den Lobus dexter zu berühren begiebt er sich nach oben und links, um dort in die Vena cava inferior einzumünden. Ein unregelmässig begrenztes Leberläppchen erhebt sich nahe der

Hohlkehle aus dem Lobus dexter um theilweise diesen Ductus venosus Arantii zu überdachen, ohne indess mit dem Lobus sinister verwachsen zu sein. Es ist der Lobus Spigelii. Von einem Lobus quadratus ist an beiden Lebern nichts wahrzunehmen, sie werden bei der Vereinigung, welche ja in diesen Theilen erfolgt ist, eingezogen sein. Die innere Hohlkehle repräsentirt die Porta hepatis. Die Venae portarum bilden sich beiderseits aus den zugehörigen Venen des Darmtractus und aus den Zweigen der Vv. umbilic., so jedoch, dass zuvor beide von den Nabelvenen kommenden Zweige unter sich zu einem gemeinsamen breiten Stamme zusammentreten und aus diesem breiten Gefässe erst jeder Vena portarum der entsprechende Verbindungszweig geliefert wird. Die Vena cava des Fötus B, aus der Abdominalhöhle aufsteigend, beschreibt, an der Pars costalis des Zwerchfells angekommen, eine der Leber zugekehrte Krümmung, um sich alsbald in den kuppelförmigen Theil des Leberkörpers einzusenken und ganz im Leberparenchym verborgen, nach Aufnahme des Ductus venosus Arantii in der Richtung des Lig. suspensorium nach rechts hinüberzuziehen und oberhalb des rechten Aussenrandes des Leberkörpers mit der Vena cava des Fötus A sich zu einem einzigen geräumigen Gefäss zu vereinen. Auf der vorderen wie hinteren Seite der so entstandenen gemeinschaftlichen Ven. cava infer. münden mehrere Vv. hepat. ein. Der Versuch, den Leberkörper in die Lebern des Fötus A und B in der Vereinigungslinie zu trennen, scheitert an der vollkommenen Verschmelzung des Leberparenchyms; die Bauchfellüberzüge greifen nirgends in die Substanz der Leber hinein, nur in der Eintrittsstelle der Vv. umbilical. lassen sich die Bauchfellfalten noch eine kurze Strecke weit verfolgen, indem sie mehr oder weniger tief in das Leberparenchym hineinschneiden. Noch möchte ein Punkt der Beachtung würdig sein. Wir haben im oberen Körpertheil die ungleich symmetrisch entwickelten Brustkörbe jedes Individuums festgestellt, resultirend aus der stattgehabten minimalen Drehung um die verticale Axe. Auch auf die Entwickelung des Leberkörpers ist diese Drehung nicht ohne Einfluss geblieben. Bei vollkommener Symmetrie dürften die beiden vorderen Leberhälften keine grössere Ausdehnung in die Breite gewonnen haben, als die hinteren, aber auch hier ergiebt sich nach der Messung der grössten Querdurchmesser ein Plus von 0,3 Cm. für die vorderen Hälften. Aus diesen Verhältnissen ergiebt sich, dass die ursprünglich doppelt angelegte Leber, schon vor der Bildung des zweiten Kreislaufes vereinigt, als gemeinsames Organ für beide Individuen functionirte, und dass wegen der Begrenzung des Raumes nach vorn beide Lebern, in dieser Richtung im Wachsthum gehindert, gezwungen wurden jene muldenförmige Krümmung anzunehmen, und dieser medialen Vereinigung haben sich auch die Bauchfellfalten in ihrer Lage und Ausdehnung angepasst.

Der Darmtractus bietet Verhältnisse, wie sie schon oft bei Doppelmissgeburten beobachtet sind. Das Colon descendens und transversum beider Individuen ist schon bei der Eröffnung der Bauchhöhle gedacht worden. Letzteres entzieht sich unterhalb der Leber dem Blicke, theilweise bedeckt von Schlingen des Dünndarms, welcher hauptsächlich den Raum zwischen den Lebern und unterhalb deren Seitenrändern ausfüllt. Ebenso wurde des Magens vom Fötus B gedacht. Unter der linken oberen Leberhälfte sieht sein Fundus und seine grosse Curvatur hervor, an die sich die Milz anschmiegt. Vom oberen Ende des Fundus schickt das Bauchfell

das Lig. gastrolienale zum Hilus der Milz; in der ganzen Ausdehnung der grossen Curvatur deutet eine kleine Falte das Omentum majus an; von dem äusseren oberen Seitenrande der Leber tritt das Lig. hepatogastricum zu der vorderen Magenfläche über; aus der inneren Höhlung kommt das Lig. hepatoduodenale zum Duodenum, um dessen Verbleib den Blicken zu verbergen und erst die Trennung dieser Falte lässt die eingeschlagene Richtung des Zwölffingers feststellen. Seltsam genug endet er nach kurzem Verlauf nach unten in einen geräumigen Blindsack, welcher erst in seiner ganzen Grösse erkannt wird, nachdem er seinem Lager enthoben ist. Der weite Endsack, dessen Wandungen von grosser Consistenz, an Muskelreichthum denen des Magens nichts nachgeben, ruht nehmlich auf der linken Hälfte der hinteren Leber in einer tiefen Grube, welche neben dem Collum der Gallenblase, vom Bauchfell ausgekleidet, in länglich rundlicher Gestalt sich hinzieht. Ein Ausführungsgang des Sackes ist nicht zu entdecken, wohl aber tritt von der Art. hepatica das ernährende Blutgefäss an ihn heran.

Wir wenden uns dem Magen des Fötus A zu, welcher naturgemäss an der Hinterseite des Körpers aufgesucht werden muss. Das ganze Paquet des Dünndarms, das Colon transversum und die vordere Leber nach aufwärts und links gedrängt, lässt den Zugang zu dem Saccus epiploicus finden, rechts begrenzt von dem zu der rechten Niere tretenden Lig. hepatorenale, nach oben begrenzt von dem Lig. hepatoduodenale. Das Omentum majus hängt als kleiner Saum an der grossen Curvatur, welche der Magen als scharfen Rand dem Auge des Beobachters zukehrt. Ein leichter Zug an diesen Theilen lässt Magen und Duodenum mehr hervortreten und wird der Magen nach der rechten Seite hinübergeklappt, so dass dessen vordere Fläche den Blicken vorliegt, dann lässt sich das Duodenum in seiner Richtung verfolgen. Farbe und Beschaffenheit der Wandungen lassen seinen Anfang genau erkennen, während das nach oben sich krümmende Ende hinter dem Lig. hepatoduodenale verschwindet um hinter der Falte mit einer starken Schlinge, deren Anfang das Ende kreuzt, in den Dünndarm überzugehen, hart an der Stelle, wo das linke Duodenum sackförmig endigt. Der Anfang der Schlinge nimmt den Ductus choledochus auf. Der anfangs einfache Dünndarm wird nach zahlreichen Schlingen, welche grösstentheils zwischen vorderer und hinterer Leber gebettet sind und zum geringeren Theil auch noch in die Becken beider Individuen hinabreichen, nach einer Länge von 52 Cm. wieder doppelt, ohne dass eine grössere Ausbuchtung den Beginn des doppelten Dünndarms leicht kenntlich macht. Es kommt auf Fötus A noch eine Summe von Schlingen in der Länge von 15 Cm., auf B eine Länge von 14 Cm. Dann beginnen die Coeca, kenntlich an den Proc. vermiformes, und weiterhin die Colon, deren Länge bis zum Anus rechts 20 Cm., links 23 Cm. beträgt. Der getrennte Theil des Dünndarms, Cöcum und Colon jedes Kindes liegen getrennt in der entsprechenden Bauchhöhle, ohne noch Schlingen in das Becken des anderen Kindes übertreten zu lassen. Es ist somit anzunehmen, dass durch irgend welches mechanische Hinderniss, vielleicht durch die Bildung der Nabelgefässe und der gleichzeitigen Vereinigung der Bauchwandungen oder durch die Bauchfellfalten das Duodenum des linken Kindes von diesem gemeinsamen Theil des Darmtractus abgeschnitten wurde. Für diese Annahme spricht die starke Ausdehnung des Blindsackes in die Weite und jene tiefe Impression in die hintere Leber, in welcher

der Blindsack gelagert ist. Es steht jedenfalls die Entwickelung zu einem einfachen Dünndarm mit dem Duct. omphalomesar. in Beziehung. Allerdings findet sich an der Stelle, wo der untere Darm wieder doppelt wird, kein Divertikel, was diese Annahme noch bekräftigen würde, auch sind keine Vasa omphalomesar. mehr zu entdecken, aber wenn die Längen der einzelnen Darmabschnitte in Erwägung gezogen werden, so darf man sich dieser Annahme wohl geneigt zeigen und soll diese Vermuthung weiter unten noch näher erörtert werden. Bemerkenswerth ist noch die vollkommen freie Beweglichkeit beider aufsteigenden Dickdärme und die rechtsseitige Lage des Col. descendens im Fötus A, veranlasst durch grössere Entwickelung des linken Leberlappens in die Tiefe; denn, wie schon oben bemerkt wurde, liegen beide äusseren Flächen der Lebern, vordere wie hintere, überall den Bauchwandungen an. Aus demselben Grunde findet sich die linke Niere dieses Fötus tiefer hinabgerückt. Während die rechte die normale Lage unter dem Zwerchfell bewahrt hat, findet sich die linke bis an die Bifurcationsstelle der grossen Gefässe hinabgedrängt. Die Nieren des Kindes B haben die normale Lage, die rechte eine tiefere wie die linke.

Ein Pankreas lässt sich bei beiden Individuen nachweisen, jedoch muss ich gestehen, dass mir die Ausführungsgänge nicht zu Gesicht gekommen sind. Die Köpfe beider Drüsen ragen in die Hohlkehle der Leber hinein. Was nun das Verhalten des Bauchfells zu dem Darm betrifft, so würde man sich den Verlauf desselben nicht gut erklären können, wenn man die gewöhnliche anatomische Lehre des Einstülpens der Gedärme festhalten wollte, denn nach dieser Lehre würde man irgendwo an dem gemeinsamen Darm eine Verschmelzungslinie beider Bauchfelle erwarten müssen und von dieser Raphe aus müssten sich beide Mesenterien gesondert zurückpräpariren lassen. Solche Vereinigungslinie ist jedoch nirgends zu finden, im Gegentheil lässt sich das Mesenterium von der Fläche des Dünndarms nach rechts wie nach links beiden Wirbelsäulen zupräpariren, und wenn die an den Wirbelsäulen haftenden Mesenterien aus einander gefaltet werden, so wird leicht erkannt, dass beide sich an der Umhüllung des Darms in folgender Weise betheiligen. Entwirrt man die Schlingen des anfangs einfachen Dünndarms, so findet man diesen einfachen Theil zwischen den Bauchfellblättern der Länge nach eingeschoben; nirgends verräth ein freier Rand eine Umschlagstelle des überspannenden Bauchfells, sondern in continuirlichem Verlauf begiebt sich dasselbe zu dem doppelten Dünndarm, um den es sich schliesslich herumschlägt und den Rücklauf beginnt. Man wird zu einer richtigen Anschauung des Bauchfells kommen, wenn man sich seine Bildung in der Weise vorstellt, dass man von den vorderen Leberhälften ausgehend, gleichen Schritts in beiden Bauchhöhlen vorgeht, links mit dem bei der Beschreibung des Magens und Duodenums schon genannten Falten beginnt, rechts mit dem Saccus epiploicus, weiterhin die beiden Platten der grossen Netze zu den queren Dickdärmen, dann die Bildung der Mesenteria an den Wirbelsäulen verfolgt, welche, die Gefässe bedeckend, zunächst die Vorderseite des ganzen Dünndarms überkleiden, somit also den einfachen Dünndarm der Länge nach, den doppelten der Breite nach, und sich endlich an dessen Hinterseite herumschlagen, um zu ihrem Ausgangspunkte zurückzukehren. Es ist also ein beiden Bauchhöhlen gemeinsames Bauchfell, und soviel man bis jetzt von der Entwickelung des Peritoneum

iss, stimmen vorliegende Verhältnisse auch mit den Anschauungen der Autoren erein. Erst nach geschehener Anlage des Darms zu seinen endlichen Formen ldet sich das Bauchfell in toto und in loco aus den inneren Theilen der Hautatten der inneren Bauchwand und aus Theilen der Darmfaserplatte zugleich in inem visceralen wie parietalen Blatt, und mit der definitiven Ausbildung der Geärme hält durch selbständiges Wuchern in seinen Theilen das Bauchfell gleichen chritt. Von den einzelnen Abtheilungen des Bauchfells ist hier noch zu berken, dass die Mesoc. in beiden Bauchhöhlen sehr verlängert sind, so dass diese eile zugleich mit dem Dünndarm nach Belieben auf die eine oder die andere ite geschlagen werden können; auch ist das Mesocol. des rechten Fötus bedeund länger als in der Norm und die daraus resultirende grössere Beweglichkeit möglicht die abnorme Lage des Colon descendens an der rechten Seite der uchwand. In analoger Weise wie das Bauchfell dürfen wir uns auch die Pleuracke entstanden denken. Der Urachus reicht bei beiden Kindern nicht ganz mehr m Nabel hinauf, sondern deutlich hebt sich der verdickte Strang des Urachus ter dem Peritoneum ab und präparirt man behutsam beide fötalen Reste im belstrange fort, so kann man nach kurzer Arbeit schon ein Zusammenfliessen ider Allantoisreste constatiren, indem die anfangs rundlichen Stränge nach einer nge von wenigen Centimetern, breiter und flacher geworden, als ein bindegewebiges ratum zwischen den Nabelgefässen gebettet, mit diesen weiter verziehen, bis es h schliesslich nicht mehr ohne Kunst als selbständige Lamelle darstellen lässt. n den Gefässen der Bauchhöhle ist weiter nichts Abnormes zu verzeichnen, es det sich überall die gewöhnliche Zahl, nur passt sich der Verlauf der Lage der züglichen Organe an. So verläuft bei dem Fötus A die linke Art. renalis spitzinklig nach unten zu dem Hilus der betreffenden Niere, und ebenso spitzwinklig eigt die gleichnamige Vene nach oben; der Stamm der Mesent. superior des tus B ist länger als in der Norm, da er einen grösseren Weg zu dem Dünndarm rückzulegen hat, bevor er sich in seine Aeste auflösen kann, und über die Verteilung der Mesenterialgefässe an die einzelnen Abschnitte des Darms ist hervorheben, dass der einfache Theil des Dünndarms von beiden Seiten, also von iden Aa. mesent. sup. beider Fötus seine Jejunales und Ileae erhält, während r doppelte Theil des Ileum seine Ernährungsgefässe aus der Art. mesent. superior s entsprechenden Kindes bezieht und hierdurch wird die Entstehung des einhen Theiles aus beiden primären Darmhöhlen um so gewisser.

Das doppelte Zwerchfell bedarf nur eines For. quadrilaterum im rechten ntr. tendineum, da wie gesagt beide Venae cavae sich zu einem gemeinsamen fäss vereinigen, welches oberhalb der rechten Leber in den Brustraum aufsteigt. ne Verschmelzung zweier Foram. quadrilatera zu einem einzigen ist nicht anzumen, dagegen spricht der veränderte Verlauf der linken Vena cava und die Lage s Loches in der rechten Zwerchfellhälfte. Wenn nach Angabe der Autoren das phragma von den Rippen aus sich zu bilden anfängt und sich erst später die ipherisch entstandenen Theile im Centr. tendineum vereinigen, sich also zwischen schon fertigen Organe der Brust- und Bauchhöhle einschieben, so ist auch kein nd eine ursprüngliche Anlage eines linken For. quadrilaterum in diesem Falle erwarten.

Nach Aufnahme der Vv. hepat. tritt die geräumige Vena cava durch d
Foram. quadrilaterum um im rechten unteren Ende des doppelten Herzens einz
münden. Das Herz an sich besteht aus (Fig. 3) einem sehr resistenten, muse
lösen und einem weniger muskelreichen, dünnwandigen Theil. Letzterer verzie
von der Einmündungsstelle der Vena cava schräg nach oben und links zur Hinte
fläche des Herzens, so dass nur ein kleiner Theil von ihm bei unveränderter La
des Herzens unter dem musculösen Theil hervorsieht. Wir werden der Entwick
lungsgeschichte gemäss bereit sein, diesem dünnwandigen Theil die Bedeutung d
Vorkammern, dem muskelreichen die der Kammern zuzuerkennen. Der an d
Zwerchfell grenzende untere Rand des Kammertheiles ist convex nach unten au
gezogen; ein seichter Ausschnitt im Mitteltheil dieses Randes deutet die Doppe
bildung an. Die beiden Seitenränder steigen schräg nach aufwärts und ausse
der obere Rand wird somit eine grössere Dimension haben als der untere und i
von zwei Furchen eingeschnitten, so dass er eine wellenlinige Begrenzung erhä
Von dem Vorkammertheile sieht man, wie erwähnt, nur den rechten unteren A
schnitt, welcher in seinem unteren Bezirk die Vena cava inf., im rechten obere
Ende die Vena cava sup. des Fötus A aufnimmt. Den Rändern entsprechend sin
4 Flächen zu unterscheiden, eine vordere, hintere, obere und untere. Die vol
Ansicht der unteren Fläche bekommt man nach leichter Abhebung des Herze
vom Zwerchfell und jetzt erkennt man zugleich, wie der untere Theil des dün
wandigen Sackes vom Zwerchfell beginnend seine linke Wand der Mittellinie d
doppelten Herzens zusendet und gerade dort, wo jene Furche von aussen sichtb
ist, mit dem Kammertheile eine Verwachsung eingeht. Somit wird die unte
Fläche von der Mittellinie an bis an den linken Seitenrand nur von dem Kamme
theile eingenommen, während die rechte Hälfte dieser Fläche einmal von dem na
oben geklappten Kammertheile und zum anderen aus dem mit der Vena cava ve
bundenen untersten Vorkammertheile einbezogen wird. Bei stärkerer Abhebu
nach oben kommt man zu der Ansicht der hinteren Fläche des Herzens, welc
lediglich von dem dünnwandigen Sacke in Anspruch genommen wird. Fassen w
demnach die Grenzen des gemeinsamen Vorkammersackes in's Auge, so haben w
folgendes Bild. Am Zwerchfell beginnend steigt er mit seiner rechten Wand fa
senkrecht nach aufwärts, um ungefähr in halber Höhe des Kammertheiles die Ve
cava superior aufzunehmen. Die linke Wand tritt in schräger Richtung an d
Medianlinie des Kammertheils und geht hier in die untere Fläche des Kamme
theiles über. Die obere Wand adhärirt am Kammertheile von der Medianlinie
zum rechten Seitenrande, und die hintere Wand steigt vom Zwerchfell aufwärts u
nimmt die ganze Hinterfläche des Herzens in Anspruch. Die Verwachsung ist hi
in ziemlich gleichmässig horizontaler Richtung geschehen. Seine grösste Ausde
nung hat somit der Sack in seiner rechten Hälfte, oberhalb des For. quadrilater
Hier nimmt er von unten die einzige Vena cava inf. von oben die Vena cava sup
des Fötus A auf, im unteren linken Ende erhält er das zufliessende Blut von d
Lungenvenen des Kindes B, im oberen linken Ende von der Vena cava super. dies
Kindes. Somit geben die äusseren Verhältnisse schon genügende Anhaltspunkte
die Lage der einzelnen Herzabtheilungen im Voraus zu bestimmen. Die Einmündu
der Vena cava infer. und der rechten superior verräth die rechte Vorkammer; d

ken Endzipfeln des Sackes wird man wegen der hinzutretenden Gefässe die Be-
ntung der beiden Vorkammern für das linke Kind nicht absprechen können, es
len aber bis jetzt Anhaltspunkte für die Lage der linken Vorkammer des rechten
ides. Diese ergeben sich bei weiterer Betrachtung der hinteren Fläche. Die
enze des Sackes nach oben lässt sich ohne Hülfe des Messers schon durch das
tasten feststellen. Deutlicher verräth sie sich aber durch die Anwesenheit zweier
rzohren, die mit ihrer Basis dem oberen Rande aufsitzend sich nach oben dem
mmertheile anlagern. Es sind dies das linke Herzohr des Fötus A und das
hte des Fötus B, von denen ersteres durch seine Grösse besonders hervorsticht
d somit ist auch die Lage der linken Vorkammer dieses Fötus bekannt. Die
leren beiden Herzohren befinden sich auf der vorderen Seite. Dort schmiegt
h mit der Basis aus dem inneren oberen Theil der rechten Vorkammer auf-
igend das rechte Herzohr des Fötus A an die Seitenwand des musculösen Herz-
eils an, mit dem obersten Zipfel noch auf die vordere Fläche hinaufragend.
ine Grösse ist unverhältnissmässig bedeutend und soll später erklärt werden.
einer von Gestalt ist das linke Herzohr des linken Fötus, welches ebenfalls aus
n oberen inneren Theil des Vorkammersackes entspringt, sich aber nur eben
er das Niveau des Kammertheiles erhebt.

Die vordere Fläche des Kammertheiles zeigt ausser der schon bei der Be-
reibung des unteren Randes erwähnten Furche, welche wir als Medianlinie be-
chnet haben und die ungefähr in dem links gelegenen ersten Drittel der Oberfläche
zieht, eine zweite, noch tiefere Furche, welche am oberen Rande scharf ein-
zend, allmählich seichter geworden sich auf der Oberfläche verliert, ohne den
teren Rand zu erreichen. Sie halbirt die rechten beiden Drittel, so dass also
Oberfläche in drei Abschnitte getheilt erscheint. Die obere Fläche hat die
eitheilung bewahrt, das Mittelstück wölbt sich sogar noch stärker hervor.

Auch die Kammertheile lassen schon ohne Anlegen des Messers nach Präpa-
ion der austretenden Gefässstämme eine Deutung zu. Aus der oberen Spitze
rechtsgelegenen Drittels gehen zwei isolirte arterielle Stämme hervor. Der
ere mit seiner Basis den tiefer gelegenen halb verdeckend, krümmt sich sofort
h hinten und unten, um in drei Aeste zu zerfallen. Der äusserste rechte zieht,
horizontaler Richtung die Wirbelsäule kreuzend, unter der Vena cava sup. und
rhalb des linken Bronchus zu der rechten Lunge, um vor dem zugehörigen
nchus nochmals getheilt in das Lungenparenchym einzugehen. Der zweite, be-
tend kürzere, tritt oberhalb des Bronchus zu der linken Lunge, der dritte, am
isten nach oben gelegene Ast, der Länge nach der mittlere, ist der Ductus
alli. Der zweite Stamm entspringt mehr seitlich, unterhalb des vorigen, nimmt
en schrägen Verlauf nach aufwärts und oben und an der Theilungsstelle der
chea angekommen, schickt er die linke Art. carotis zum Halse hinauf, zu der
nten Seite die Art. anonyma, während der Stamm sich abwärts und links
mmt, um als Arcus aortae die Subclavia sinistra abzugeben und den Ductus
alli aufzunehmen. Die arteriellen Stämme zeigen sonach die gewöhnlichen Ver-
nisse. Auch die neben den arteriellen Gefässen verziehenden Venenstämme sind
Halstheil normal gelegen und verästelt. Ihre Vereinigung zu der Vena cava
hieht unterhalb der Theilungsstelle des Aortenstammes. Höchst interessant ist

aber das Verhalten der Vv. pulmonales. Anstatt nehmlich direct in das Herz ei zumünden, um so die linke Vorkammer erkennen zu lassen, vereinigen sich sämm liche Aeste zu einem ausgiebigen Stamme, welcher, nach oben zu der linken Ver anonyma sinistra sich wendend, in diese sich ungefähr in der Gegend der Mammar einsenkt, so dass auf diese Weise das Lungenblut zugleich mit dem venösen Bl der oberen Körperhälfte in den rechten Vorhof geführt wird. Jedoch wollen w uns zuvor über die Gefässausbreitung am linken Kinde orientiren, bevor wir u den stattgehabten fötalen Kreislauf vergegenwärtigen. Es wurde erwähnt, dass den an der Hinterfläche gelagerten dünnwandigen Vorkammersack Lungenvenen u die Vena cava super. einmünden. Letztere setzt sich zusammen aus den Vene des Halses und der oberen Extremitäten und ist von den grossen Gefässstämme am meisten nach rechts gelegen, nur in ihrem Anfangstheil vollkommen sichtba während ihr Endtheil unter den arteriellen Stämmen verborgen, sich im äusserste oberen Ende in den Vorkammersack einsenkt. Jedoch kann die Einmündungsstel von oben her ohne Abhebung der Arterienstämme noch gesehen werden. D Lungenvenen kommen in fast horizontaler Richtung gegen den unteren äusserste Zipfel des Sackes herangezogen, um nach relativ geringer Länge in diesen weit hervorspringenden Vorkammertheil einzumünden. Die arteriellen Stämme gehen w im rechten Herzen aus der oberen Spitze des Kammertheils hervor, ebenso w dort in normaler Weise in doppelter Zahl. Der obere, mehr an der hinteren Sei gelegene Stamm ist die Aorta, der untere, mit seiner Basis den Anfang des Aorte stammes verdeckend, die Art. pulmonalis, welche, ungewöhnlich voluminös, sich die normalen Lungenäste auflöst, nachdem sie den Duct. Botalli zum Arcus aort entsandt hat.

So bieten im Ganzen die grossen Gefässstämme wenig Abnormes. Die A normität der Vv. pulmon. im rechten Fötus lässt sich so erklären, dass der z Ven. anonyma sinistra laufende Stamm ein Ueberbleibsel der fötalen Vena ca super. sinistra ist, welche gewöhnlich zu Grunde geht, hier aber in ihrem obere Theile erhalten blieb. Es spricht für diese Annahme, dass die linke Vena azyg sich in ihren obersten Theil einsenkt und der parallele Verlauf neben der definitiv Vena cava superior.

Die innere Einrichtung des Herzens lässt von vornherein die grössten A weichungen vom normalen Bau erwarten. Namentlich wird es darauf ankomme die Einrichtung der rechten Vorkammer des rechten Herzens und ihre Verbindu mit den übrigen Abtheilungen des Doppelherzens zu verstehen. Die Eröffnung d Vena cava inferior zeigt das Innere dieser Vorkammer als einen unregelmässig dr eckigen Raum (Fig. 4), der seine Begrenzung nach oben und links hin an d Stelle findet, wo an der äusseren Herzfläche die Medianfurche ihren Urspru nimmt und wo der Sack selber mit dem Kammertheile verwachsen ist, so da also der ganze Theil des Sackes, welcher bei unverrückter Lage des Herzens un dem Kammertheile nach unten hervorspringt, der rechten Vorkammer angehört. D rechtsseitige Begrenzung ist durch die Schenkel der Vena cava inf. und super. g geben, die obere Begrenzungslinie ist nicht eine gerade, wie die der anderen Seite sondern eine in das Lumen der Vorkammer hineinspringende Curve, deren recht durch das rechte Herzohr gebildete Schenkel mehr nach oben hin ausgezogen i

eren linker Schenkel an die mediale Anheftungsstelle hinanreicht. Die Spitze des Dreiecks liegt in der Einmündungsstelle der Vena cava infer., die Basis also nach ben gekehrt und wie der Winkel an der Spitze von der Vena cava inf. eingenommen wird, so der rechtsseitige Basalwinkel von der Cava sup., und nicht ganz n der äussersten linken Grenze der Basallinie findet sich eine dritte Oeffnung, elche in den Kammertheil des Herzens führt, das Ostium venosum dextrum. Eine on der Art. pulmonalis her eingeführte Sonde kann durch eine zweite in dies Ostium eingebrachte im Kammertheil gefühlt werden, so dass kein Zweifel über die dentität mit dem rechten Ventrikel gehegt werden kann. Er nimmt das rechte ussere Drittel des Kammertheils ein. Klappen wir nun die obere Wand der Vorammer ganz auf den Kammertheil des Herzens nach oben zurück, so präsentirt ich der Boden des dreieckigen Raumes, die hintere Wand der Vorkammer, in eren oberen linken Bezirk wir die Communication mit den anderen Vorkammern rwarten dürfen. Zunächst hebt sich ein verdickter Ring aus dem Grunde ab, elcher, in der Richtung des linken Schenkels der Vena cava inferior beginnend, n geringer Entfernung von der linken Aussenwand als kräftiger Wulst aufsteigt und n oberen linken Winkel angekommen einen Theil seiner Muskelmasse fast unittelbar unter und in der Basallinie hinstreifen lässt, bis dieselben in geringer ntfernung vom Ostium venosum wulstig enden, den anderen grösseren Theil der luskelmasse in derselben Distance mit der Basallinie, wie sie der aufsteigende heil mit der linken Wand einhält, nach rechts hinüberziehen lässt, bis sie schliessch neben dem rechten Aussenrande verstreichen. Es entsteht so ein fast geschlossener Ring von der Gestalt eines im letzten Stadium der Zunahme begriffenen Mondes, dessen Schenkel nach unten und rechts geöffnet sind. Aber obgleich im beren Bezirk die Muskelmassen sich theilen, wird der Ring durchaus nicht geinger in seinem Volumen, im Gegentheil ist gerade der horizontale obere Theil so tark entwickelt, dass er sich über den umschlossenen Raum theilweise hinlehnt. age, Gestalt und Ausdehnung des Ringes werden schon längst verrathen haben, ass er die hintere Grenze des Vorhofes, der Limbus Vieussenii ist. Der vom inge eingegrenzte Raum ist das Foram. ovale, hier allerdings eher rund als oval, ie unter dem Ostium venosum wulstig endenden Muskelzüge bedeuten das Tuberulum Loweri, welches das Blut der oberen Hohlvene diesem Ostium zuleiten muss. oweit liegen also keine Abnormitäten vor, denn dass die das Tuberculum Loweri ildenden Muskelbündel nicht aus dem oberen, sondern aus dem unteren Schenkel ervorgehen, ist nur eine scheinbare Abweichung von der Norm. Man berücksichge die nach unten gerückte Vorkammer, welche sich kaum über das Niveau des entrikels erhebt, daher rührend, dass eine frühzeitige Verschmelzung der Herzen e endliche Krümmung nicht vollkommen zu Stande kommen liess und denke man ch, um eine regelmässige Lage der Vorkammer und Kammertheile zu einander zu halten, den Ventrikeltheil von der Medianlinie nur durch einen Zug nach unten ewegt, so dass das Ostium venosum unterhalb des Foram. ovale zu liegen kommt nd gleichzeitig eine Drehung des Herzens um seine verticale Axe nach links, so ass der rechte Schenkel des Limbus Vieussenii zum unteren wird, so wird damit gleich das Tuberculum Loweri die normale Lage erhalten und aus dem oberen chenkel hervorgehen. Aber die Valvula foramin. oval., welche vom hinteren

unteren Rande des Verdickungsringes ausgehen sollte und welche bei dem Alter des Fötus schon fertig entwickelt sein müsste, fehlt ganz. Das Foramen liegt vollständig frei, ohne durch irgend einen häutigen Vorhang dem Blute den Rücktritt aus der linken Vorkammer zu verbieten. Eine Anlage des Theils vom Septum, welcher bei normalem Verhalten von vorn her der Valv. for. oval. entgegen wächst, ist vorhanden. Freilich kärglich entwickelt, aber doch schon deutlich differenzirt, hängt er als kleine halbmondförmige Falte von der oberen Wand der Ventrikel herab, ohne indess bis in den Bereich des Foram. ovale hineinzuragen. Ebenso lässt sich das Vorhandensein einer Valvula Eustachii constatiren, wenigstens möchte eine schmale, verhältnissmässig lange Falte als solche aufzufassen sein, welche von der Verwachsungsstelle der Vorkammer mit der Kammer an in der linken Aussenwand eine Strecke weit nach unten hervorspringt, ohne indess bis an den Anfang des linken Schenkels vom Verdickungsringe herabzureichen. Ihr Zweck scheint hier ein anderer gewesen zu sein, als wie im normalen Herzen, da sie sich über eine Oeffnung in der linken Wand hinlehnt, deren Bedeutung die weitere Untersuchung uns noch ergeben wird. Die Valvula Thebesii mit der Einmündungsstelle der Vena magna cordis liegt abnormer Weise nicht im Bereich dieser Vorkammer, sondern hinter dem verdickten Ringe, unmittelbar unter und hinter dem oberen Schenkel. Die Valvula ist naturgemäss so gestellt, dass ihr freier, ausgeschnittener oberer Rand in die linke Vorkammer hineinsieht. Wird nun eine Sonde durch das Foram. ovale in der Richtung nach oben und hinten geführt, so gelangt man ohne Schwierigkeit in das linke Herzohr des Fötus A an der Hinterfläche des Herzens; verändert man aber die Richtung nach oben und links, so kommt man auch ohne Widerstand in die rechte Vorkammer des Fötus B und kann man selbst die Sonde bis in die Vena cava super. dieses Fötus treiben. Zu dieser rechten Vorkammer giebt es jedoch noch einen zweiten Zugang. Wenn man auf dem an der linken Wand aufsteigenden Schenkel des Ringes mit der Sonde hingeht, so gelangt man in diese Richtung über die Umbiegungsstelle des aufsteigenden Schenkels hinaus verfolgend, im oberen linken Winkel der Vorkammer in eine Oeffnung, welche ganz von der erst erwähnten, senkrecht aus der linken Wand sich erhebenden Falte von oben her überdacht wird. Diese Falte haben wir vorhin als Valvula Eustachii angesprochen und ihrem Zweck nach mag der Name gerechtfertigt sein, da dies Foramen gleichsam ein zweites Foram. ovale, die Beförderung des mütterlichen Blutes zu dem zweiten Herzen einleitet und diese Falte die Direction des Blutstromes zu diesem Foramen übernimmt. Denn geht man in gerader Richtung mit der in angegebener Weise bis zu diesem Foramen gelangten Sonde weiter, so kommt man mit Leichtigkeit in den rechten Vorhof des Kindes B. Um nun die Communication der rechten Vorkammer des Fötus A mit den beiden Nachbarvorhöfen besser zu studiren, kappen wir das Herz nach abwärts, um die obere Grenze des Vorkammersackes an der Hinterfläche zugängig zu machen, und in jedem Vorhof wird mit Erhaltung der mittleren Verbindung ein Querschnitt an der Grenze gemacht. Es zeigt sich, dass die linke Vorkammer des Fötus A und die rechte des Fötus B nicht von einander getrennt sind. Auch das Studium der Musculatur verräth keine Tendenz zur späteren Trennung. Denn während die unmittelbar unter dem Endocardium lagernden Muskelfasern, mehr parallel neben einander angeordnet, in verticaler Richtung

n denselben Vorhof eines Herzens verziehen und so die deutlich ausgesprochenen Mm. pectinati bilden, setzen sich die an der äusseren Oberfläche gelegenen in Quer- und Schrägtouren über die Vorkammern beider Herzen fort. Wohl aber erhebt sich vom Grunde der unteren Fläche eine fast vertical gestellte halbmondförmige Falte, welche mit ihrem concaven Rande nach oben und links gekehrt die Vermuthung zulässt, als sei sie durch weiteres Wachsthum bestimmt gewesen als trennendes Septum der Vorkammern beider Kinder zu dienen. Die durch das zuletzt beschriebene, zweite Foram. ovale vom rechten Vorhof des Fötus A her eingeführte Sonde lässt diese Falte zur Rechten, während die durch das erste Foramen ovale in den rechten Vorhof des Kindes B eingebrachte Sonde über den concaven Rand der Falte fortgehen muss um in diesen Vorhof zu gelangen. Es würde demnach nach geschehener Trennung der Vorkammern nur erstere Oeffnung Blut in diesen Vorhof befördern können und liegt hier die Frage vor, ob in der That das Herz des Fötus B von beiden Oeffnungen aus mit Blut gespeist wurde. Doch bevor wir diesen Punkt ventiliren und zu der Beschreibung des zweiten Herzens übergehen, haben wir noch des Ostium venos. sinistr. des ersten Herzens und des linken Ventrikels zu gedenken. Das Ostium findet sich fast an der oberen Grenze der Vorkammer mehr der Medianlinie zu gelegen und führt in den stark hervorgewölbten mittleren Abschnitt des Kammertheils, so dass für das zweite Herz nur das linke Drittel als Ventrikeltheil erübrigt.

Kehren wir zu der vorhin angeregten Frage zurück, so müssen wir zugeben, dass bei der schiefen, mehr nach links gerichteten Stellung der Falte ein Blutzufluss von dem ersten Foram. ovale her nicht ausgeschlossen werden kann; denn auch bei der grössten Blutfülle der Vorkammern wird der mediale Theil der gemeinschaftlichen Wand nicht so weit dem freien Rande des Septum genähert werden, dass ein vollkommener Verschluss ermöglicht wird. Ausserdem übertrifft das Lumen des eigentlichen Foram. ovale das des zweiten Foram. um mehr als das Dreifache und in diesem Verhältniss wird auch eine entsprechende Menge Blutes dasselbe passirt haben, von dem ein Theil über den freien Rand des Septum hin in die rechte Vorkammer des Fötus B gelangen musste. Und um allen Zweifel zu heben, können wir berichten, dass durch gleichzeitiges Einspritzen von gefärbtem Wasser durch das grössere For. ovale und reinem Wasser durch das andere Loch eine Füllung des rechten Vorhofes mit gefärbtem Wasser beobachtet wurde. Dass nun eine Trennung der beiden Vorhöfe im weiteren Wachsthum erfolgt wäre, ist nicht anzunehmen, denn schwerlich würde die Falte das Endocardium durchbrochen und in die Herzwandungen hineingewuchert haben, und eine Vereinigung mit einer von oben entgegen wachsenden Falte, wie es die Entwickelungsgeschichte bei der Bildung des Septum atriorum lehrt, würde auch hier der einzige Weg einer Trennung gewesen sein.

Einen höchst wunderbaren anatomischen Befund ergiebt die fernere Untersuchung des Herzens vom linken Fötus. Seine beiden Vorkammern sind durch ein Septum fast vollständig getrennt, nur ein relativ wenig geräumiges For. ovale gestattet dem Blut eine Communication. Das Septum, hart über den Einmündungsstellen der Vv. pulmonales in das linke Atrium beginnend, breitet sich in horizontaler Richtung bis zu der Medianlinie aus, in der es fest verwachsen ist. Es wird

so für die linke Vorkammer nur ein äusserst geringer Raum abgegrenzt, der i
der Medianlinie spitz zulaufend unterhalb der rechten Vorkammer gelegen ist. Da
kleine Foram. ovale findet sich hart an der Medianlinie unweit links von de
inneren Oeffnung jenes kleineren Foramen, welches vom rechten Atrium des Fötus
aus das Blut in diese Vorkammer strömen lässt. Eine Valvula foram. ovale is
vorhanden, weicht aber von dem normalen Verhältniss in Bezug auf ihre Lage un
Ausbreitung durchaus ab. Von der rechten Vorkammer aus in ihrer ganzen Gröss
sichtbar verdeckt sie das Foramen von dieser Vorkammer aus fast vollkommen, indem
sie mit ihrer Basis an den linken äusseren Umfang des Limbus geheftet, ihr
Seiten den Schenkel des Limbus übergreifen lässt und ihren freien Rand der Median
linie zukehrt, so dass diese Valvula den Durchtritt des Blutes von der rechten Vor
kammer in die linke vollkommen verlegt und nur den Blutstrom in umgekehrte
Richtung gestattet. Hebt man die Falte von der rechten Vorkammer aus empo
und führt dann die Sonde ein, so gelangt man hart an der Medianlinie an de
Ausgang des Foram. ovale in den linken Vorhof, so dass also das Foramen scho
mehr zu einem kurzen Kanal umgewandelt ist. Von einer Anlage einer Valvul
Eustachii lässt sich nichts wahrnehmen, ebensowenig von einer Valvula Thebesi
auch sieht man nirgends einen Ausläufer des Muskelringes vom Foramen ovale her
welcher als Tuberculum Loweri gedeutet werden könnte. Weiterhin ergiebt da
Aufsuchen der Ostia venosa kein Resultat für den linken Vorhof; das einzig vor
handene Ostium liegt im äusseren linken Bezirk des rechten Vorhofs. Dies be
stätigt auch der Querschnitt in den Kammertheil. Es ist nur eine Kammer vor
handen, aus der beide arterielle Stämme ihre Nahrung empfangen. Zwei von de
Aorta und der Art. pulmonalis eingeführte Sonden treffen sich spitzwinklig i
diesem Raume, welcher das linke Drittel der Kammerabtheilung vom Doppelherze
einnimmt. Somit ist die schon äusserlich sichtbare Dreitheilung des Kammertheile
nicht ohne Erklärung. Der Kreislauf wird in diesem Herzen also in der Weis
stattgefunden haben, dass das aus beiden Venen zuströmende Blut zunächst i
die Kammer gepresst, theils den Körper, theils die Lungen durchströmte und die
letztere Quantum passirte den linken Vorhof um durch das Foram. ovale zu seinem
Ausgangspunkte zurückzukehren, wohin ihm die Klappe den Eintritt nicht versagte
So erklärt sich auch das äusserst geringe Lumen des linken Vorhofs. — Ueber
blicken wir den gesammten anatomischen Befund des Doppelherzens und vergegen
wärtigen wir uns den stattgehabten fötalen Kreislauf, so resultirt folgendes Bild
Das mütterliche Blut, durch die Vena cava infer. zugeführt, wird sofort bei seinem
Eintritt in den rechten Vorhof des rechten Kindes dreifach getheilt. Ein geringe
Theil wird ausserhalb des rechten Schenkels vom Limbus foraminis ovalis den
Ostium venosum dextrum zugeführt, ein gleiches Quantum ausserhalb des link
Schenkels an der linken Wand vermittelst der Valvula Eustachii dem kleinere
Foramen und weiterhin der rechten Vorkammer des Fötus B zugeleitet und de
grössere Theil durch das Foram. ovale selbst, theils in den zugehörigen linke
Vorhof, theils in den rechten Vorhof des anderen Kindes befördert. Mit diesem
Blutstrom mischt sich der aus der oberen Hohlvene des Fötus A, welcher aber
wie erwähnt, nicht allein das Venenblut der oberen Körperhälfte, sondern auch
das Lungenblut zuführt. Der rechte Vorhof des linken Kindes erhält ausser dem

rteriellen mütterlichen Blute von dem rechten Vorhofe des rechten Kindes her
is venöse Blut aus seiner Vena cava sup. und das Lungenblut durch sein eigenes
or. ovale. Uebersetzen wir uns diesen fötalen Kreislauf in den Kreislauf nach
er Geburt, so wird eine höchst ungünstige Prognose für das Leben der Doppel-
issgeburt gestellt werden müssen. Denn, wenn während des intrauterinen Lebens
.e Ernährung beider Kinder durch das arterielle mütterliche Blut von der Vena
iva infer. her geschehen konnte, so konnte mit dem nach der Geburt eintretenden
Vechsel des Blutstroms nur ein Gemisch von venösem und arteriellem Blute zu
er Ernährung verwandt werden. Aber abgesehen von dem Gemisch eines venösen
nd arteriellen Blutes, also von dem ungünstigen Ernährungsverhältnisse, lässt sich
aum denken, dass die Action der Doppelherzen in so geordneter Weise für alle
eine Abtheilungen bestehen konnte, dass nicht das Leben gefährdet sein musste.
war ist das Nervensystem bei beiden Kindern vollkommen getrennt, jeder Fötus
at seine beiden Phrenici und seine beiden Vagi, deren Verlauf zum gemeinschaft-
chen Zwerchfell, zu den Magen, zu den Lungen und zum Doppelherzen, so weit
s möglich war, constatirt wurde. Nehmen wir in Bezug der beiden automatischen
nd regulatorischen Centra der Doppelherzen auch den günstigsten Fall, ein stetes
usammenwirken beider Centren, was wegen der doppelten Medulla oblongata in
Virklichkeit nicht zutreffen kann, so werden die Herzcontractionen nur in der
Veise erfolgt sein können, dass rechter Vorhof des Fötus B und linker Vorhof
es Fötus A sich isochron contrahirten und ebenso die anderen beiden Vorhöfe,
eil die Muskelzüge continuirlich über genannte Vorhöfe verlaufen. Durch erstere
ontraction musste aber immer ein Quantum Bluts wegen der fehlenden Klappen-
orrichtung an dem Foram. ovale sowohl wie an dem zweiten Foram. in den rechten
orhof regurgitiren, woraus neben einer schwächeren Ernährung des Kindes B und
en daraus resultirenden Störungen der gleichmässigen Herzaction eine Hypertrophie
er rechten Vorkammer und alle möglichen pathologischen Zustände erwachsen
ören. Die unverhältnissmässige Geräumigkeit des rechten Vorhofs, vor Allem des
echten Herzohrs bestätigt schon seine intrauterine Hypertrophie.

Was das Entwickelungsstadium der Herzen anbetrifft, so steht dasselbe nicht
anz im Einklang mit den übrigen Organen; denn während alle übrigen Körper-
eile in ihrer Entwickelung nicht hinter denen eines normal entwickelten Kindes
rückgeblieben sind, so müssen an dem Herzen sofort die äusserst dünne Muscu-
tur der Vorhöfe und die engen Kammerhöhlen auffallen, beides Zustände, wie wir
e an jüngeren Früchten kennen. Die Zeit der Vereinigung beider Herzen möchte
is manchen Gründen nach der vierten Woche zu setzen sein, denn früher sind
ach den Beobachtungen unserer Forscher kaum die Entwickelungsstadien so weit
diehen, dass eine Differenzirung der einzelnen Herztheile zu beobachten ist, und
ne Differenzirung, wenigstens die Krümmung und Ausbuchtung muss vor der Ver-
nigung gewissermaassen beendet gewesen sein. Wenn wir diesen frühesten Termin
s den der geschehenen Vereinigung annehmen, so geschieht es deshalb, weil die
ammermusculatur continuirlich in einander greift, ohne dass eine Vereinigungs-
ie zu erkennen ist. Die Muskelmasse sämmtlicher Ventrikel hat sich also erst
ch der Vereinigung zu den definitiven Bündeln differenzirt.

Lassen wir die anatomischen Verhältnisse in toto vor unserem Blick passiren, so müssen wir gestehen, dass abgesehen von den Anomalien der Herzen, die Entwickelung in höchst gleichmässiger Weise der bilateralen Symmetrie gefolgt ist. Versuchen wir, uns ein Bild der embryonalen Anlage zu construiren.

Dass beide Individuen aus einem Ei entstanden, ein gemeinsames Chorion, ein gemeinsames Amnios und eine gemeinsame Placenta gehabt, wird a priori nicht bezweifelt werden, ob aber in diesem Ei eine Spaltung des Keimes in der longitudinalen Axe vor sich gegangen, oder ob dasselbe zwei Keimblasen beherbergte, deren Axen parallel zu einander gestellt waren, so dass sich die Früchte neben einander entwickelten und wegen der nahen Nachbarschaft in den beschriebenen Theilen verschmelzen mussten, das sind die fraglichen Punkte, um die sich die Entstehungsgeschichte der Doppelmissgeburten dreht und beide Ansichten sind zur Zeit noch von den Männern der Wissenschaft vertreten. Was nun die Hypothese der ursprünglichen zwei Keimblasen in einem Ei betrifft, so lässt sich wohl ein Bild solcher Entwickelung zu einer Doppelmissgeburt construiren, wenn man die Verschmelzungstheorie anticipirt, wie es Bernhard Schultze in der Monatsschrift für Geburtskunde 1858 thut. Dagegen lässt sich erwidern, dass durchaus kein Grund einer solchen Verschmelzung vorliegt. Denn nehmen wir von vornherein zwei differenzirte Embryonalanlagen an, wie man sie sich doch nach der Hypothese zweier Keimblasen vorstellen muss, so müssen sich dieselben ebenso wie jeder einzelne embryonale Keim entwickeln und auch die möglichst nahe Nachbarschaft wird der Entwickelung zu je einem selbständigen Wesen nicht hinderlich sein können, weil einer Ausbreitung in den Raum nirgends ein Hinderniss gegeben ist. Das hindernde Moment könnte vielleicht nur ein mechanisches, ein Druck von aussen, von den umgebenden Theilen sein, aber das Chorion kann diesen Druck nicht ausüben, da dieses vor allen Theilen, wenigstens in den Anfangsstadien zumeist wächst die Decidua? — auch diese dürfte, wenn nicht pathologische Verhältnisse vorliegen, kaum hemmend in die Ausbreitung eingreifen und vom Uterus wird es schon gar nicht vorausgesetzt werden. Somit bliebe also die Hypothese der Keimspaltung. Nach Reicher und dessen Anhängern müssen die beiden durch Keimspaltung entstandenen Individuen als die beiden seitlichen symmetrischen Hälften

eines Individuums aufgefasst werden, also in jeder Doppelmissgeburt zwei normale Hälften sich auf der vorderen Seite vereinigen und zwei accessorische Hälften sich zwischen die normalen an der Hinterseite einschieben. Reichert ist sogar durch seine Beobachtungen dahin geführt worden, dem von Meckel ausgesprochenen scheinbar paradoxen Satze zu huldigen: der bilaterale Wirbelthierkörper sei aus zwei Individuen angelegt zu betrachten, welche die fehlenden Hälften bei der Vereinigung zum Opfer gebracht haben. Es würde also nach der Theorie der Keimspaltung einem jeden Keime die Fähigkeit zukommen, sich zu spalten und jede Keimhälfte könnte sich zu einem Individuum entwickeln und durch die Vereinigung der vier Hälften können natürliche, regelmässige oder höchst abnorme Doppelindividuen in langer Stufenreihe erfolgen. Unser Fall gehört sicher zu den regelmässigsten, indem je eine normale und eine accessorische Hälfte sich zu dem betreffenden Organ zusammengefügt haben, wie die Brustkörbe, das Herz und die Leber beweisen.

Vergegenwärtigen wir uns nun die embryonale Anlage in den ersten Tagen der Entwickelung und fassen wir dabei die Tendenz in's Auge, welcher alle Blätter in ihrer Entwickelung Folge leisten, nehmlich der Umwandelung der Blätter durch Umbiegen der Seitenränder und Schliessung zu Höhlen. Das Hornblatt überzieht in gleichmässiger Lage das ganze Embryonalfeld, es treten zwei Anlagen von Primitivrinnen auf, welche durch Hervorwucherung der zwischen ihnen gelegenen Mittelleiste zu zwei Medullarröhren umgeschaffen werden. So ist das getrennte Centralnervensystem bedingt. Unterhalb jeder Medullarrinne war zu gleicher Zeit die Chorda dorsualis mit den seitlichen Anlagen der Urwirbel entstanden, welche sich alsbald zu den verschiedenen Gewebsanlagen modificiren. Die der Muskelplatte, des Knochensystems, des Bindegewebes tritt in gewissen Bezirken schon nicht mehr getrennt auf, ebenso nicht mehr das Darmdrüsenblatt. Es entstehen durch die Spaltung der mittleren Blätter zwei pleuroperitoneale Höhlen, in denen sich je ein Herzschlauch ausbildet, von welchem aus die primitiven Gefässe sich auf dem gemeinsamen Dottersack ausbreiten. Vom Dottersack in auf- und abwärts ist der primäre Darm vollständig doppelt. In den gemeinsamen Theil fällt die spätere Entwickelung des gemeinsamen Dünndarms, indem sich der Darm von der unteren

Stelle des Dottersackes bei seiner Entwickelung in die Höhe schiebt. Die Lebern müssen ursprünglich selbständig von jedem Darm durch Ausstülpung hervorgegangen sein, da sich ein Duodenum in beiden Lebern findet und nach der Lehre der Entwickelungsgeschichte die Leber durch Ausbuchtung dieses Darmtheiles entsteht. Für Leber und Herz müssen wir eine spätere Verschmelzung im Laufe der Entwickelung annehmen, was sich ja auch vollkommen rechtfertigen lässt. Eine Allantois von jedem Darmende zum Nabel emporgewachsen, lässt ihre Gefässhäute in gleicher Tendenz das Chorion umwuchern und so kommt es zur Bildung der einen Placenta.

Dies wäre in grossen Umrissen das Bild der Entstehungsgeschichte unserer Doppelmissgeburt, welche im Ganzen und Grossen in sehr vollkommener Weise die bilateral symmetrische Entwickelung repräsentirt.

Erklärung der Abbildungen.

Fig. 1. Die beiden Fötus auf die Hinterseite gelagert. In der vorderen Medianlinie sind die Leiber geöffnet, das Sternum und die Rippenknorpel fortgenommen, der gemeinsame Nabelstrang ist nach unten gelegt. A Rechter, B linker Fötus des Doppelmonstrum. i u. I Theile der Thymusdrüse. 2 u. II Claviculae. a b c Die 3 Ventrikel des Doppelherzens. a Rechter, b linker Ventrikel des dem Fötus A angehörigen Herzens, c der Ventrikel des dem Fötus B angehörigen Herzens. 3 u. III Trunc. aorticus. 4 u. IV Stämme der Aa. pulmonales. 5 Rechtes Herzohr des Fötus A. V Linkes Herzohr des Fötus B. VI Linke Vorkammer des Fötus B., in welche die Vv. pulmonales einmünden. 6 Trachea mit dem halb verdeckten Oesophagus. 7 u. VII Vv. cavae superiores. 8 u. VIII Ductus Botalli. 9 u. IX Aa. pulmonales. 10 u. X Arcus aortae. 11 Rest der V. cava sup. sinistra, welcher die V. pulm. ersetzt und das Lungenblut in die V. anonyma sinistra führt. 12 u. XII Vv. subclaviae. d Das gemeinschaftliche Diaphragma. e Die kurz abgeschnittene Bauchfellfalte, welche den Leberkörper in der Medianlinie in 2 Hälften theilt. 13 Lobus dexter hepatis des Fötus A, XIII Lob. sinister hepat. des Fötus B, mit einander verwachsen. XIV Magen, XV Milz des Fötus B. XVI u. 16 Nieren. 17 u. XVII Colon descendens. 18 Stamm der V. cava inf. vom Fötus A. 19 u. XIX Vv. umbilicales. 20 u. XX Linke Aa. umbilicales. 21 Rechte A. umbilicalis (fehlt beim Fötus B). 22 u. XXII Urachi mit den Allantoisresten. 23 u. XXIII Harnblasen. NB. Der Dünndarm ist unter der Leber hervorgequollen, Nabelgefässe, sowie Allantoisreste etwas verlängert gezeichnet.

Fig. 2. Der Leberkörper in der Ansicht von innen. Die obere Leber nach oben geklappt, so dass man die Porta hepatis, die innere Hohlkehle vor sich hat. A Leber des Fötus A. B Leber des Fötus B. I u. I Lobi dextri. 2 u. II Lobi sinistri. 3 u. III Lobi Spigelii. 4 u. IV Vv. cava inferiores. 5 u. V Vv. umbilicales. 6 u. VI Deren Verbindungszweige zu der V. portar. 7 u. VII Duct. venosi Arantii. 8 Der gemeinschaftliche Theil der V. portarum, welcher 9 u. IX die Venen des Tractus intest. aufnimmt, und 10 u. X sich in die Vv. portarum für jede Leber theilt. XI Gallenblase. 12 u. XII Duct. hepatici. 13 Duct. choledochus. XIV Die Grube, in welcher das blindsackartige Ende des Duodenum vom Fötus B gelagert war. NB. Die schraffirt-roth gezeichneten Gefässe sind mehr oder weniger im Leberparenchym verborgen.

Fig. 3. Das doppelte Herz in seiner natürlichen Lage nach Entfernung des Zwerchfells. A Kammertheile. B Vorkammertheile. a Rechter, b linker Ventrikel des Fötus A. c Einziger Ventrikel des Fötus B. d Rechte Vorkammer des Fötus A. e Linke Vorkammer des Fötus B. g Rechtes Herzohr des Fötus A. h Linkes Herzohr des Fötus B. i Zwerchfell. k V. cava, in welche mehrere Vv. hepaticae einmünden. m Die Vv. pulmonales des Fötus B. 1 u. I Vv. cavae superiores. 2 u. II Aortae. 3 u. III Stamm der Aa. pulmonales. 4 u. IV Ductus Botalli. 5 u. V Aa. pulmonales.

Fig. 4. Hinterfläche des Doppelherzens nach Fortnahme sämmtlicher Kammertheile. Man sieht von oben auf die Innenfläche sämmtlicher Vorkammern. a V. cava inf. b Rechte, c linke Vorkammer des Fötus A. d Rechte, e linke Vorkammer des Fötus B. f g h i Die bezüglichen Herzohren. k V. cava sup. des Fötus A. l V. cava sup. des Fötus B. n Schnittfläche, in welcher die Vorkammern von den Kammern abgetrennt wurden. o Stelle des Ostium venos. dextr. in den rechten Ventrikel führend. p Stelle des Ost. venos. sinistr., in der fortgenommenen Ventrikelwand gelegen. q Stelle des einzigen Ost. venos. des Herzens vom Fötus B, ebenfalls in der fortgenommenen Ventrikelwand gelegen. r Foramen ovale. s Limbus Vieussenii. t Foram. Thebesii mit der Valvula. u Tubercula Loveri. v Das zweite Foramen ovale in die rechte Vorkammer des Fötus B führend. w Die dasselbe halbverdeckende Klappe, als Valv. Eustach. gedeutet. Nach aussen abgezogen und etwas grösser gezeichnet. x Das Septum, welches die linke Vorkammer des Fötus A und die rechte Vorkammer des Fötus B trennt, mit der freien Fläche nach oben gerichtet. Die vordere Wand ist vom Kammertheil abgetrennt. y Septum atriorum, kurz abgeschnitten. z Foramen ovale mit der Valvula. α Eingang zum Foramen ovale von der linken Vorkammer her.

(Separatabdruck aus Virchow's Archiv für pathologische Anatomie und Physiologie und für klinische Medicin. Zweiundsechzigster Band.)

Druck und Verlag von Georg Reimer in Berlin.

Lebenslauf.

Eduard Gustav Adolf Kortüm, Sohn des Rittergutsbesitzers Helmuth Kortüm und der verstorbenen Emma Kortüm geb. Ihlefeld, wurde zu Neuhof in Meklenburg-Schwerin den 4. Dezember 1843 geboren. Nachdem er die erste Schulbildung im elterlichen Hause bekommen, wurde er auf das Domgymnasium zu Güstrow geschickt, welches er Ostern 1862 verliess, nachdem er ein Jahr Mitglied der Prima gewesen. Er wandte sich der Landwirthschaft zu und blieb diesem Beruf 9½ Jahre lang treu. Michaelis 1871 ging er nach Leipzig, liess sich dort als stud. rer. nat. immatrikuliren, hauptsächlich in der Absicht dort das Maturitätszeugniss zu erwerben und dann Medizin zu studiren. Das Zeugniss der Reife erwarb er sich im Jahre 1872 an der dortigen Thomasschule und siedelte nun nach Greifswald über, um sich allen Ernstes dem medizinischen Studium zuzuwenden. Immatrikulirt wurde er hier von dem damaligen Rektor Prof. Dr. Limpricht und von dem derzeitigen Decan der medizinischen Fakultät Herrn Geh. Rath Prof. Dr. Pernice in das Album der Fakultät eingetragen. Das Tentamen physicum bestand derselbe den 4. Dez. 1873, das Examen rigorosum den 4. Juli 1875.

Als Lehrer verehrt derselbe die Herren Professoren und Docenten:

In Leipzig: Hankel.

In Greifswald: von Feilitzsch, Limpricht, Scholz, Münter, Jessen, Budge, Sommer, Landois, Grohe, Mosler, Hueter, Pernice, Schirmer, Haenisch, Arndt, Bengelsdorf, Eulenburg, Eichstedt.

Mit aufrichtiger Freude nimmt derselbe an dieser Stelle Gelegenheit, allen genannten Herrn seinen Dank auszusprechen.

Thesen.

I.

Doppelmissgeburten entstehen durch Keimspaltung.

II.

Die Salicylsäure kann die Carbolsäure nicht ersetzen.

III.

Die Wendung auf den Kopf durch die kombinirten Handgriffe nach Brixton Hiks hat in der geburtshilflichen Praxis eine grosse Zukunft.

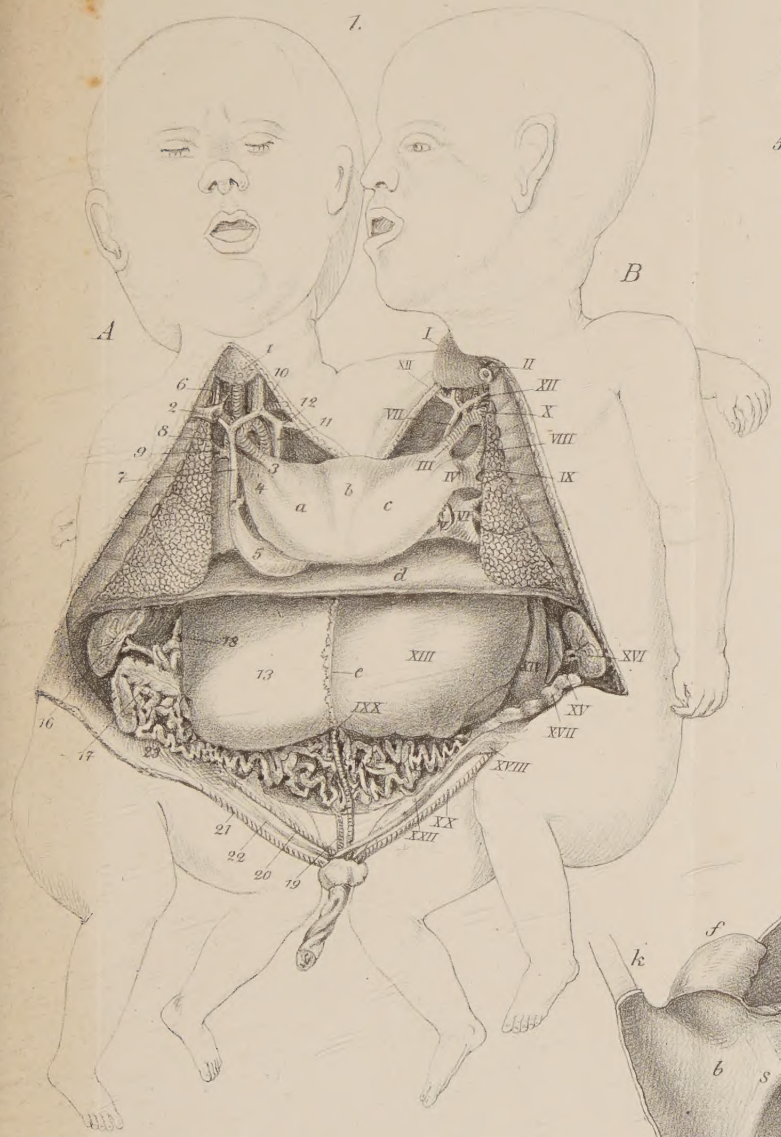
1.
A
B
a
b
c
d
e

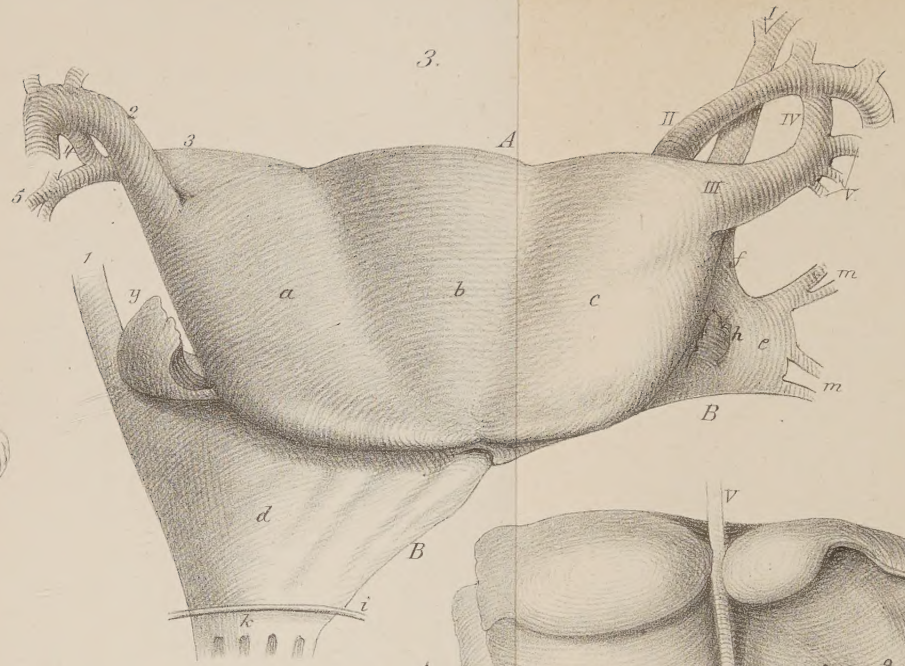
3.
A
B
a
b
c
d

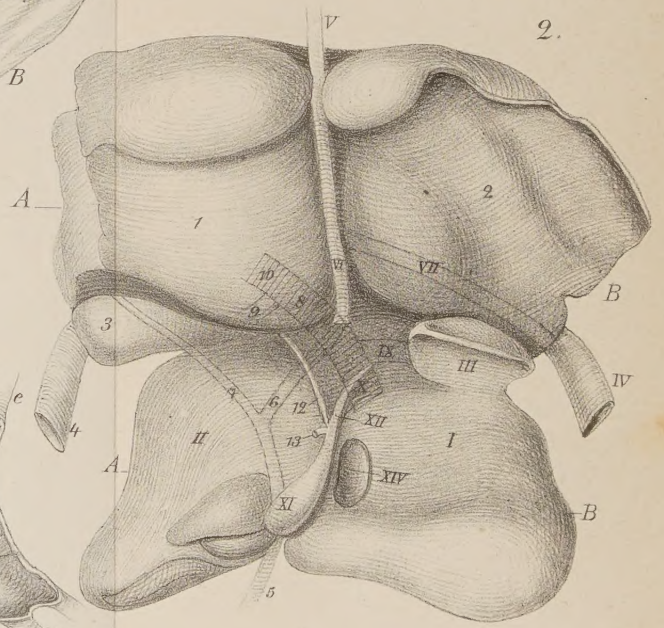
2.
A
B

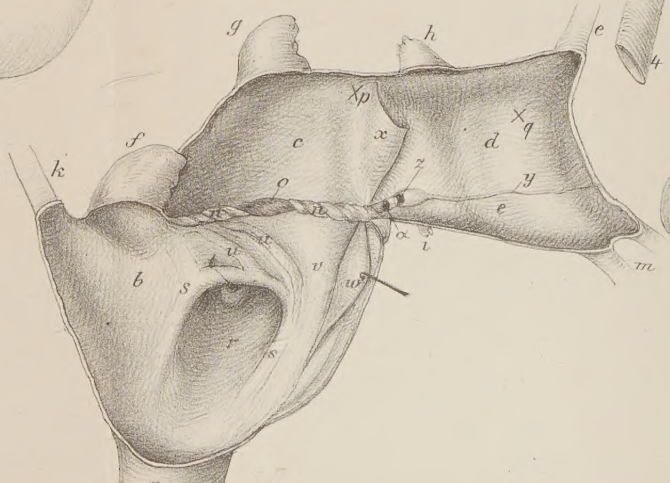
4.
a
b
c
d
e